



Uppsala 890410

Bert Lagerkvist
Stenstugu Stånga
620 13 Visby

Tack för brevet med information om TOY. Roligt att höra att hunden mår bra efter operationen. Tyvärr kan jag inte ge besked om den bortopererade vävnaden från Toy innehåller något växtmaterial pga att vävnaden fortfarande är nedfrusen i avvaktan på framtida immunologiska studier. Så snart det blir aktuellt att närmare undersöka vävnaden skall jag dock höra av mig om vi funnit något växtmaterial eller ej.

Angående resekostnader för Toy sänder vi ett utbetalningskort.

Slutligen vore jag mycket tacksam om Du vill fylla i bifogade enkät för att hjälpa oss vidare i forskningen kring "Stöversjukan".

Med vänlig hälsning

Jan Frendin
Inst.f.Kirurgi och Medicin
SLU
Box 7037
750 07 Uppsala
Tel. 018-671356

som främmande kropp i den förändrade vävnaden. Tre av dessa gräs har kunnat identifieras till art efter jämförelse med material från Botaniska Trädgården i Uppsala. De gjorda fynden jämförs med liknande fynd av småax hos hundar i framför allt USA och Canada där man anser att de med hullinghår utrustade småaxen kan vinna tillträde till kroppen genom att penetrera hud eller genom att dras ner i lungorna och därefter migrera i vävnaden och orsaka infektion. Närmare studier av gräsens och småaxens anatomi och deras spridningsbefrämjande egenskaper ger möjliga förklaringar till hur småaxen tar sig in i kroppen och hur de vandrar vidare i vävnaden. Dessa hypoteser återstår dock att bevisa.

För projektet har ekonomiskt stöd tack-samt mottagits från Thure F och Karin Forsbergs fond samt från Jordbrukets Försäkringsbolag, vilket möjliggjort insamlandet av Gotlandsmaterialet.

Referenser

1. Bashkatov, G A. Economic losses caused by feather-grass disease in sheep. Veterinariya, Moscow 1969, 6, 69-72.
2. Bell, D A. A grass seed in the parotid duct of a dog. Veterinary Record 1978, 102, 340.
3. Bowman, D O, Hall, R D & Bird, K. Grass awn foreign body in a dog. Veterinary Medicine/ Small Animal Clinician 1982, 77, 5, 759.
4. Brennan, K E & Ihrke, P I. Grass awn migration in dogs and cats: A retrospective study of 182 cases. Journal of the American Veterinary Medical Association 1983, 182, 11, 1201-1204.
5. Deguelle, B & LeNihouannen, J C. Perforation Bronchique et Necrose Lobarie par un Epi Migrateur D'hordeum murinum. Revue de Medicine Veterinaire, 128, 12, 1695-1700.
6. Ettinger, S J. Föreläsning. Uppsala 1988.
7. Frendin, J & Persson, F. Behandling av Nocardios-liknande inflammatoriska förändringar i bröst- och bukvägg hos hund. Svensk VetTidn 1987, 39, 5, 255-258.
8. Horne, R D. Grass Awn Migration in the dog. Canine Practice 1981, 8, 5, 21-32.
9. Hur, D E. Foxtail foreign bodies in dogs and cats. Modern Veterinary Practice 1974, 55, 29-32.
10. Jacobs, S L W. Personligt meddelande. Royal Botanic Gardens, Sydney, Australia 2000, 1988.
11. Johnston, D E & Summers, B A. Osteomyelitis of the Lumbar vertebrae in Dogs caused by Grass-seed Foreign Bodies. Australian Veterinary Journal 1971, 47, 289-294.
12. Loughnan, R J M. Economic losses from barley grass. Proceedings of the seventeenth New Zealand weed and pest control conference 1964. 1964, 40-43.
13. Nicholson, F R & Horne, R D. Grass Awn Penetration In The Dog. Auburn Veterinarian 1973, 29, 2, 59-65.
14. Personligt meddelande, jägare, Gotland 1988.
15. van der Pijl, L. Principles of Dispersal in Higher Plants. Springer Verlag, Berlin, 1982.
16. Vasseur, P B, Berger, B Leighton, R L. The Volume and Distribution of Surgical Cases in 78 Small Animal Practices in California. American Animal Hospital Association 1981, 17, 2, 161-166.

borstförsedda ytterblomfjället som omsluter gräsfrukten utgör vanligtvis spridningsenheten. Borsten hos till exempel luddhavre är vinklade och vridna flera (upp till sju) varv i torrt tillstånd. Genom att fukta ytterblomfjället med vatten kan man lätt visa på den fascinerande rörelseförmågan hos småaxet och den kraft med vilken rörelsen sker. Om ytterblomfjället fuktas vrider sig borstet tills alla vridningar rätats ut (Figur 6). Småaxet förljttar sig med "kullerbyttor". Hela vridningen tar något minut och borstet återvrider sig så snart det börjar torka igen. I naturen kan på detta sätt spridningsenheten "vandra" flera meter och slutligen ryckas ner i jorden. Om gräsens spridningsenheter (småaxen) fastnar i en rundpäls eller på en slemhinna kan måända ytterblomfjällets spets genom dessa hygroskopiska rörelser tryckas in genom hud respektive slemhinna. Håren på fjällets främre spets eller småaxets håriga axel (Figur 6B) fäster ytterblomfjället och förhindrar att det lossnar. Liknande åter har framförts av botanister i Australien (10) och i spridningsbiologiska handböcker (15) när det gäller en art av fjärrgräs (*Stipa setacea*) som rapporterats ha penetrerat huden hos får (12, 15). En sådan hypotes bör undersökas och uppmärksamheten riktas på möjligheten.

Frekvensen i Sverige av småaxassoserade sjukdomar hos hund är ännu inte änd. Den höga sjukdomsfrekvensen på otland är säkerligen beroende av ett stort antal faktorer. Undervegetationen med en speciella floran på Gotland, här, råvilt och fågeljakt som den dominerande jaktformen samt det mildare kustklimatet med en längre barmarksperiod kan vara bidragande orsaker. Då många av de potentiellt farliga växterna som är vanliga på otland även förekommer på fastlandet i norr där hundar rör sig finns anledning att tro att även "fastlandshundar" drabbas. Av tolv opererade hundar är endast en från fastlandet (Malung). En möjlig förklaring till den begränsade uppmärksamheten dessa sjukdomstillstånd har i Sverige och övriga världen med undantag av Nordamerika kan vara att få hundar drabbas i relation till den totala hundpopulationen. För den enskilde hunden

kan situationen dock vara nog så besvärlig. De småax som påvisats i vävnad hos hundarna i Gotlandsmaterialet har uppvisat olika grader av upplösning och dessutom varit blod- och/eller vävnadsvätskeimbiberade vilket gjort att de varit mycket svåra att upptäcka. Detta talar för att fall där småax inte kan påvisas kan bero på att småaxet helt eller delvis resorberats.

En tidigare undersökning vid institutionen för kirurgi (7) visar att djupa infektioner i bröst- och flankregionen hos hund, där radikal kirurgisk excidering av förändrad vävnad inte utförts, många gånger leder till att hunden avlivas. I ett material på 23 hundar som inkommit till veterinärhögskolan och Dalhems Veterinärpraktik under åren 1967-1985, behandlades 14 hundar med enbart kemoterapeutika. Av dessa 14 hundar svarade fem inte på medicinsk behandling och avlivades, medan tre avlivades efter recidiv. Nio av de 23 hundarna behandlades kirurgiskt initialt med gott resultat.

För att vinna ytterligare kunskap om sjukdomen, dess patogenes, diagnostik och lämpligaste behandlingsmetod behövs ytterligare patientmaterial. Vår förhoppning är att Du som smådjurspraktiker skall hjälpa oss med detta. Kostnader för transport och behandling av drabbade hundar bekostas med forskningsmedel. Samarbete med veterinärer och Stövarklubben på Gotland har resulterat i att elva hundar från Gotland kommit till behandling på veterinärhögskolan under 1987-88.

Sammanfattning

Författarna redogör för en hos jakthundar på Gotland vanligt förekommande sjukdom med typiska djupa vävnadsförändringar i bröst- eller bukväggen. Växt av anaeroba bakterier har påvisats i den förändrade vävnaden. Sjukdomen har tidigare gått under benämningen nocardios. Tolv hundar som inkommit till institutionen för kirurgi och medicin på veterinärhögskolan i Uppsala sedan oktober 1987, har behandlats kirurgiskt under stöd av kemoterapi med gott resultat. Hos fem av de opererade hundarna har hela eller delar av småax från olika gräsarter påvisats

som främmande vävnaden. Tre identifieras till material från Uppsala. De gliknande fynd framför allt US ser att de med låg axel kan vinna namn att penetreras ner i lungvävnaden och o studier av gräs och deras spridningsenheter ger möjligheter småaxen tar sig vandrar vidare ser återstår dock

För projektet har samt mottagits Forsbergs fond Försäkringsbola samlad av Go

Referenser

1. Bashkatov, G A. *Sheep-grass disease* 1969, 6, 69-70.
2. Bell, D A. *A grass disease*. Veterinary Record 1969, 81, 111-112.



Uppsala 890410

Till Dig vars hund har opererats för "Stöversjukan"

Hej

Din hund har för en tid sedan opererats på Veterinärhögskolan i Uppsala för en sjukdom som i folkmun kallats "Stöversjukan". Orsaken till denna sjukdom, som om den inte behandlas kirurgiskt kan leda till hundens död, har tidigare inte varit känd. Från veterinärt håll har den benämnts "Nocardios" på grund av en speciell bakterie man hittat hos några opererade hundar. Senare undersökningar har visat att det framför allt är ett antal andra bakterier som orsakar infektionen.


Det har dock funnits anledning att söka efter en bakomliggande orsak på grund av att bölderna på bröstkorgen eller i flanken inte läkt ut eller kommit tillbaks veckor, månader eller till och med år efter den första avläkningen av bölden.

Våra misstankar har bekräftats då vi hos sex av tretton opererade hundar (tolv från Gotland), som opererats under 1987-88, har hittat hela eller delar av småax från olika gräsarter i den bortopererade vävnaden. I några fall har vi kunnat artbestämma dessa småax. De identifierade småaxen härstammar från kvickrot, lundelm, ängshavre och backskafting. Samtliga dessa gräs är vanliga på Gotland.

Det finns anledning att tro att hundarna drar ner småaxen i lungan t ex under jakt och att småaxen sedan vandrar vidare i kroppen.

Vår förhoppning är nu att Du ska kunna hjälpa oss vidare i forskningen kring den här sjukdomen genom att svara på frågorna i bifogat frågeformulär. Vi tackar på förhand och hoppas att Du hör av Dig om Du har frågor eller funderingar kring sjukdomen. Sprid gärna information till andra hundägare om möjligheten till kostnadsfri resa och behandling för hundar som drabbats av sjukdomen.

Adress: Jan Frendin
Inst.f.kirurgi o Medicin, SLU
Box 7037, 750 07 Uppsala

Med vänlig hälsning

Jan Frendin

Migrerande småax som orsak till produktiv inflammation hos hund

JAN FRENDIN, leg veterinär, assistent och BERIT FUNKQUIST, VMD, professor, Institutionen för kirurgi och medicin, Sveriges lantbruksuniversitet, Box 7037, 750 07 Uppsala.

MATTIAS IWARSSON, intendent, Botaniska Trädgården, Uppsala Universitet, Villavägen 8, 752 36 Uppsala.

På Gotland är sedan lång tid tillbaks "stövvarsjukan" känd bland jakthundsägare. Sjukdomen yttrar sig initialt som ett nedsatt allmäntillstånd hos hunden varefter en ansvällning växer till och en böld öppnar sig på bröstkorgens bakre del eller i flanken. Orsaken till de djupa vävnadsförändringarna har tidigare varit okänd. På grund av tidigare histopatologiska fynd av Nocardios-liknande bakterier har sjukdomen tidigare benämnts nocardios. I artikeln redovisas de fynd av främmande kroppar i form av småax från olika gräsarter som påvisats i den infekterade vävnaden hos fem av tolv opererade hundar och diskuteras möjliga vägar för penetrering och migration av småax hos hund. Samtidigt ges en översikt av den litteratur som publicerats i ämnet.

För att få möjlighet att studera denna sjukdom vidare är författarna mycket tacksamma för remissfall med misstänkt infektion av den beskrivna typen.


Inledning

Jakthundsägare på Gotland har sedan lång tid känt till en sjukdom som populärt kallas "stövvarsjukan". Främst har hundar av raserna stövare, pointer, vorsteh och setter drabbats. Sjukdomen har tidigare betraktats som en rent bakteriell infektion i subcutan vävnad orsakad av genom huden inträngande främmande kroppar (kvistar, taggar och dylikt) och har namngivits efter de mikroorganismer som påvisats i den infekterade vävnaden (streptotrikos, nocardios). Dränering av vävnadsförändringarna och/eller antibiotikabehandling har dock i många fall varit otillräcklig och många hundar har måst avlivas. Behandling har därför sedan mitten av 1960-talet för fall som inkommit till veterinärhögskolan bestått i kirurgiskt avlägsnande av all förändrad vävnad under skydd av antibiotikabehandling. Denna behandlingsmetod har varit framgångsrik och beskrivits i tidigare artikel (7). Sedan våren 1986 bedrivs på veterinärhögskolan i Uppsala en forskning på denna sjukdom hos hund. Förhoppningen är att veterinärer inom smådjurspraktiken med denna

artikel skall uppmärksammas på en sjukdom hos hund, vars omfattning och utbredning i landet ännu inte är känd.

Klinisk bild

Av de hundar från Gotland som behandlats på veterinärhögskolan har samtliga förutom två varit jakthundar av korthårig icke dvärghundsras, nämligen stövare, pointer och vorsteh. Två hundar har varit långhåriga av icke dvärghundsras (engelsk setter). Samtliga hundar har använts i jakt på hare, räv eller fågel på Gotland eller sprungit fritt i terrängen på ön. Tecken på sjukdom kan uppträda när som helst under året men är vanligare under slutet av jaktsäsongen och under sommarhalvåret. De första tecknen kan vara att hunden visar nedsatt jaktlust och den drivande hunden kanske "tappar" oftare än vanligt. Foderlusten minskar, pälsen blir glanslös och mjällig och hunden tappar med tiden hull. Efter en tid som kan variera från veckor till månader uppträder vanligtvis en ansvällning någonstans i området bröstorg-revbensbåge eller flank (Figur 1). Nybildningen är till en



Figur 1. Schillerstövare med karakteristisk svullnad över revbensbågen (vänster sida, hunden sedd uppiifrån).

början hård och omfattar såväl huden som subcutan vävnad. Vanligtvis ses primärt inga sår i huden över området. Efter ytterligare en tid (dagar – veckor) mognar svullnaden centralt och får en mjuk konsistens varefter en abscess öppnar sig spontant eller genom att hunden biter hål på densamma.

Behandling

Det är naturligt att djurägaren är mer observant på sjukdom under jaktsäsongen då det ställs stora krav på hunden. Risken är däremot större att sjukdomen hinner utvecklas obemärkt under den "icke aktiva" delen av året. Vid tecken på sjukdom enligt ovan, då kanske en svullnad har börjat växa till, är det av största vikt att hunden kommer till behandling. Vid veterinärhögskolan har sedan oktober 1987 tolv hundar opererats med radikal exstirpation av förändrad vävnad. Den kirurgiska behandlingen har kombinerats med långvarig allmän antibiotikabehandling.

Den makroskopiska bilden av den förändrade vävnaden har varit enhetlig. Centralt ses stråk av sladdrig rödbrun granulationsvävnad med en ofta framväl-lande snittyta, ibland omgiven av en fibrös kapsel. Granulationsvävnaden växer infiltrativt som en malign tumör ofta djupt in i intercostal- och bukmuskulatur. I området förekommer ibland mindre mängd rödbrunt grumligt trögflytande exsudat. I vissa fall har knappnålshuvudstora gulvita bildningar iakttagits i

detta. Ofta når den förändrade vävnaden in till periostet på något revben eller på en ryggkota. Ingreppet innebär många gånger att icke obetydliga delar av bröst- och/eller bukvägg måste avlägsnas. Detta har orsakat stora sårhål och huddefekter som ibland ej kunnat slutas helt, varför hundarna har kvarstannat postoperativt för sårvård ca 14 dagar, varefter den medicinska behandlingen fortsatt i hemmet. Många gånger har vacuumdränering (Ullmer drain och UNO Midi Vacuum Below, UNO Plast A/S, Danmark) lagts in vid operation på grund av det rikliga vätskeflödet i såret. Under avläkningen har sår-läkningen skett komplikationsfritt hos samtliga tolv hundar som opererats.

I samband med operationen har vävnadsprover uttagits för bakterie- och svampodling samt för histopatologisk undersökning.

Bakteriologisk och morfologisk undersökning av förändrad vävnad

Utgångspunkten för den bakteriologiska undersökningen har varit en förutsättningslös utredning av såväl den aeroba som den anaeroba bakteriefloran i förändrad vävnad. Provtagningsförfarandet har varit enligt följande. I direkt samband med operation har vävnadsprover och i förekommande fall exsudat samlats på sterilt provrör. Proverna har sedan direkt överlämnats till Institutionen för veteri-

Tabell 1.
saknades i

Ras

Vorsteher
Sch stövar
Sch stövar
Blandras
Blandras

närmedicinska
att prov
1-2 tim
resultate
tigt tran
nat mini
logisk sc
ses i Tab

Histok
naden so
aktion m
nulation
väv som
tur. I det
ibland m

Orsak

Det förhi
infektion
upp mån
den prim
behandla
cessen oc
lar för a
hela san
veterinär
steh-tik,
som bekr
nesen var
gusti -87
strandom
mitten av
nad sena
med någ
komst til
förstärkt
tet. Röntg
dig och li
Inga teck
ställdes p
två vecko
nare var p
I slutet

Tabell 1. Anaerob bakterieflora i förändrad vävnad hos fem opererade hundar. Växt av aeroba bakterier saknades i samtliga prover efter 14 dagars odling.

Ras	<i>Bacteroides fragilis</i>	<i>Bacteroides species</i>	<i>Fusobacterium nucleatum</i>	<i>Eubacterium species</i>	<i>Peptostreptococcus anaerobicus</i>
Vorsteh		+	+	+	+
Sch stövare		+	+		+
Sch stövare	+		+		
Blandras	+	-	+		
Blandras			+	+	

närmedicinsk mikrobiologi, Veterinärmedicinska fakulteten, SLU, vilket innebär att proverna bearbetats inom loppet av 1–2 timmar. Risken för felkällor i analysresultatet, som kontamination eller felaktigt transportmedium, har härmed kunnat minimeras. Resultatet av en bakteriologisk screening av fem opererade hundar ses i Tabell 1.

Histologiskt ter sig den förändrade vävnaden som en kronisk inflammatorisk reaktion med stråk av kronisk och akut granulativ vävnad samt kollagenrik bindväv som griper över på skelettmuskulatur. I detta ses även flegmonös vävnad och ibland multipla mikroabscesser.

Orsak

Det förhållandet att de beskrivna djupa infektionerna många gånger kan blossa upp månader eller till och med år efter den primära avläkningen hos hundar som behandlats enbart med dränering av abscessen och/eller antibiotikabehandling, talar för att en bakteriell infektion inte är hela sanningen. I oktober 1987 inkom till veterinärhögskolan en strävårig vorsteh-tik, två år, på vilken fynd gjordes som bekräftade denna misstanke. Anamnesen var enligt följande. I början av augusti -87 hade hunden sprungit fritt i strandområden kring Visby på Gotland. I mitten av september, en och en halv månad senare, blev hunden slö och hängig med något ansträngd andning. Vid ankomst till veterinärhögskolan påvisades förstärkta andningsljud över hela lungfältet. Röntgen visade på måttlig vänstersidig och lindrig högersidig pneumothorax. Inga tecken på infektion förelåg. Hunden ställdes på penicillinbehandling och vila två veckor. Vid återbesök två veckor senare var pneumothorax hävd.

I slutet av oktober samma år återkom

hunden till veterinärhögskolan på grund av en ansvällning, ca 12 × 7 cm, på bröst-korgens högra sida över 8–10:e revbenet i höjd med armbågspetsen. Den nybildade vävnaden var fast adherent till underliggande vävnad och något fluktuerande i centrum. Behandlingen bestod i radikal excidering av förändrad vävnad. Denna vävnad växte infiltrativt in i intercostalmuskulaturen och var fast adherent till 9:e revbenet. Djupt i muskulaturen i 9:e intercostal-rummet, i den nybildade vävnadens bakre pol, påvisades en del av en blomställningsaxel från ett gräs, med tillhörande småax, totalt ca fyra cm långt (Figur 2).



Figur 2. Del av en blomställningsaxel med tillhörande småax (total längd ca 4 cm) som påvisades i revbensmuskulaturen hos en vorsteh.

Axet var mycket väl bevarat och vid granskning och jämförelse med material i Botaniska Trädgården i Uppsala, visade sig gräset vara en borstförsedd havsstrandsform av kvickrot (*Elymus repens*), ett mycket vanligt förekommande gräs på Gotland.

Sedan detta fynd gjordes, har hela eller delar av småax från olika gräsarter påvisats i förändrad vävnad hos ytterligare fyra hundar. Växtdelarna har uppvisat olika grader av upplösning och har endast kunnat påvisas efter mycket tålmodig dissektion av den exciderade vävnaden.

Migration av gräsax – en litteraturgenomgång

En av rapporter i den veterinära litteraturen som beskriver småax från gräs som främmande kropp hos hund finns få som mer ingående försöker förklara de sätt på vilka småaxen vinner tillträde till kroppen eller hur småaxen migrerar i vävnad. Stället har man angivit lokaliseringen av huden och därefter uppställt hypoteser om olika migrationsvägar. Två amerikanska författare (8, 13) beskriver att vandring i kroppen av småax från olika gräsarter med åtföljande infektion är ett vanligt problem hos jakthundar och då framförallt fågelhundar i Canada och USA. En av författarna (8) utskiljer fem huvudsakliga lokalisationer för förändringar orsakade av vandrande småax hos hund. Det vanligaste området är *ansikte, huvud och hals* är abscesser orsakas av småax som penetrerar munslemhinnan i den naturliga öppenheten som bildas i munhålan mellan underkäkens molarer och kinden. Ett annat område är *periorbitalt*, där abscesser kan uppstå om axet tränger in genom konjunktiva. Vidare beskrivs *interdigitala abscesser* efter penetrering av huden. Ytterligare ett område är *flanken och costochondralt* där småaxen orsakar abscesser av den typ som beskrivits ovan samt slutligen i *pleurahålan* där granulomatösa pleuriter med exsudatbildning kan uppstå. I de två sistnämnda syndromen misstänker man att småaxen aspireras och penetrerar en bronk. Flank- och costochondrala abscesser skulle å enligt denna teori uppstå när småaxet ränger vidare genom pleura och därefter migrerar genom muskulatur och subcutan vävnad.

En retrospektiv studie (4) redogör för 82 fall av småaxmigration hos hund och katt som inkommit till the Veterinary Medical Teaching Hospital of the University of California, School of Veterinary Medicine under ett år. Den vanligaste lokalisationen för småax var yttre hörselgången (51 %) medan det näst vanligaste området var interdigitalt (22 %). Härfter följer i ordning, med avseende på antalet fall, konjunktivan eller blinkhinnan (sågs hos ju av totalt åtta fall av småaxmigration hos katt), näshålan, munhålan, perinealområdet, flank- och lumbalområdet, an-

siktet, brösthålan, bukhålan, retrobulbärt, urinblåsans lumen (katt) samt fall i övriga hudområden.

Småax från gräs som främmande kropp hos hund har enligt andra författare även påvisats i en lunglob (5), i scrotumväggen (9), vid lumbarkotor där de orsakat diskospondylit (11), i en spottgång (2) och i höger förmaksvägg på en sex veckors valp (3).

Potentiellt farliga växter

I den gotländska floran finns många växter med vassa, skärande eller stickande växtdelar. Några exempel ges i Tabell 2. På havsstränderna återfinns flera grova sandbindande gräs och i inlandets fuktmarker växer allmänt nästan ogenomträngliga bestånd av ag (*Cladium mariscus*). På torrare marker i de glesa tallskogarna finns ofta stora bestånd av örnbräken, en ormbunkart med mycket vassa fibrer i bladskäften. När bladskäften bryts exponeras dessa vassa ytor, som av jägare på Gotland (14) rapporterats orsaka skärsår på jakthundars nos, öron och tassar. Det bör påpekas, att många av dessa växter även förekommer i andra delar av Sverige där jakt bedrivs.

En amerikansk författare (8) nämner att varje landsända i USA och Canada har sitt eget "plågoris". Sålunda anges en gräsart inom släktet *Stipa* vara ett gissel för fågelhundar på de vidsträckta prärierna i Canada, medan en annan art inom samma släkte är ett problem i sydöstra USA. Småax från dessa gräs påvisas ofta i samband med granulomatösa pleuriter på hund. Ett annat gräs, *Aristida stricta*, förekommer i södra delarna av USA. Detta gräs är en vanlig orsak till ansikts- och periorbitala abscesser hos fågelhundar. En medlem av släktet *Hordeum*, *H. jubatum* (ekorrkorn), allmänt känd under namnet *foxtail*, är vanligt förekommande i västra och nordvästra USA samt i sydöstra Canada. Ytterligare ett gräs av släktet *Hordeum*, *H. murinum* (vildkorn), har påvisats som främmande kropp i vardera ett fall från Australien (11) och Frankrike (5). Dessa båda *Hordeum*-arter förekommer sällsynt vid vägar och i hamnar i Sverige. *H. murinum* är ett prydnadsgräs som odlas och förvildar sig.

Tabell 2. Exempel sedda och/eller hy

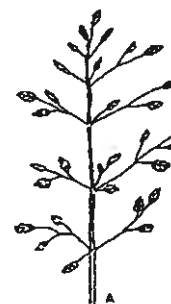Vetenskapligt namn

Ammophila arenaria
Ammophila arenaria
Calamagrostis
Arrhenatherum elaeagnifolium
Arrhenatherum pectinatum
Arrhenatherum pectinatum
Avena fatua
Avena sativa
Cladium mariscus
Elymus caninus
Elymus farctus
Elymus farctus ×
Elymus repens
Hordelymus europaeus
Hordeum distichum
Hordeum jubatum
Hordeum murinum
Hordeum vulgare
Leymus arenarius
Phragmites australis
Pteridium aquilinum
Secale cereale

* Hygrokopiskt

Gräsens uppbyggnad

Den principala uppbyggnaden av gräs består av ett grenat vippa ett tätt huvud byggs upp av (Fig. 3C). Innanför fjället (benämns sitter en eller en skyddad av fjället (benämns ytteragn). Blorborst som en mittnerv. Mi styv ryggrad mycket vassa



Svensk Veterinär

Tabell 2. Exempel på för hundar potentiellt farliga växter i Gotlandsfloran med vassa, stickande, hullingsförsedda och/eller hygroskopiskt rörliga växtdelar.

Vetenskapligt namn	Svenskt namn	farlig(a) växtde(l)ar
<i>Ammophila arenaria</i>	sandrör	bladspetsar, strå, vippa
<i>Ammophila arenaria</i> x <i>Calamagrostis epigeios</i>	östersjörör	strå, axlik vippa
<i>Arrhenatherum elatius</i>	knylhavre	långa borst, spetsiga frukter*
<i>Arrhenatherum pratense</i>	ängshavre	långa borst*
<i>Arrhenatherum pubescens</i>	luddhavre -	långa borst, spetsiga frukter*
<i>Avena fatua</i>	flyghavre	ibland borst*
<i>Avena sativa</i>	havre	blomställning, strån, blad, sp frukter
<i>Cladium mariscus</i>	ag	småax med hullingar
<i>Elymus caninus</i>	lundelm	småax med hullingar
<i>Elymus farctus</i>	strandkvickrot	småax med hullingar
<i>Elymus farctus</i> x <i>E repens</i>	hybridkvickrot	småax med hullingar
<i>Elymus repens</i>	kvickrot	strävåriga småax
<i>Hordeum europaeus</i>	skogskorn	långa borst*
<i>Hordeum distichon</i>	tvåradiga korn	långa borst*
<i>Hordeum jubatum</i>	ekorkorn	långa borst*
<i>Hordeum murinum</i>	vildkorn	långa borst*
<i>Hordeum vulgare</i>	sexradiga korn	blad, strå, ax
<i>Leymus arenarius</i>	strandråg	blad, strå med hullingar
<i>Phragmites australis</i>	vass	vassa kärldrängar
<i>Pteridium aquilinum</i>	örnbräken	långa borst, småax med hullingar*
<i>Secale cereale</i>	råg	

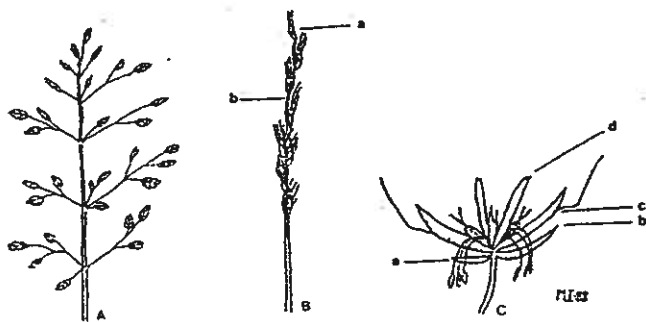
* Hygroskopiskt rörliga växtdelar

Gräsens uppbyggnad

Den principiella uppbyggnaden av ett gräs ses i Figur 3. Gräsens blomställningar består av många småax i en utspridd, grenad vippa (Figur 3A) eller samlade i ett tätt huvudlikt ax (Figur 3B). Småaxen byggs upp av tomfjäll och blomfjäll (Figur 3C). Innanför det nedre och övre tomfjället (benämns i vissa floror skärmfjäll) sitter en eller flera gräsblommor, var och en skyddad av ett inre och ett yttre blomfjäll (benämns i vissa floror inneragn och ytteragn). Blomfjällen bär ofta ett styvt borst som en förlängning av blomfjällets mittnerv. Mittnerven fungerar som en styv ryggrad i fjällen. De flesta gräs är mycket vassa i blad, strå och särskilt i

blomställningarna. Många gräs har små, vassa strävprickar eller hullinghår på ytan (Figur 4). De encelliga, vassa hullinghåren har tjock cellvägg och sitter i långa rader vanligtvis utmed nervaturen. Sådana små hullingar återfinns också på vissa gräsblad, grässtrån och på blomställningens mittaxel.

Flera gräsarter uppvisar dessutom hygroskopiska rörelser så att småaxens fjäll och borst spärrar ut sig i torrt tillstånd (Figur 5). Hos vissa arter vrids även borsten i spiral i torrt tillstånd och rätas ut när det fuktas (Figur 6). I vår flora gäller detta havrearter och fjädergräs (*Stipa joannis*), där småaxen sprids från moderplantan och trycks ner i jorden genom



Figur 3. Översikt över gräsens uppbyggnad. Två typer av blomställningar förekommer. A. Småax i vippa. B. Småax i ax. a) småax b) mittaxel. C. Småax med två blommor. a) nedre tomfjäll b) övre tomfjäll c) yttre blomfjäll med borst d) inre blomfjäll.



Figur 4. Hullinghår på småaxets tomfjäll (kvickrot).

dessa rörelser. I Sovjet, Australien och Nya Zeeland anses dessa spridningsbefrämjande rörelser hos vissa gräsarter vara orsak till stort lidande hos får och lamm då småaxen fastnar i pälsen och "borrar" sig genom huden. De av infektion och smärta nedsatta djuren får sämre tillväxt vilket resulterar i lägre slaktvikt samtidigt som ärren efter småaxen gör att hudar måste kasseras med stora ekonomiska förluster som följd (1, 10, 12, 15).

En närmare undersökning under mikroskop av de småax som påvisats hos ovan beskrivna hundar som inkommit till veterinärhögskolan, visar att såväl småax som blomställningens mittaxel är försedda med en tät rad, mycket små, rakbladsvassa hullinghår enligt ovan. Förutom den tidigare nämnda havsstrandformen av kvickrot (*Elymus repens*), har ytterli-



Figur 5. Småax från kvickrot. Det nedre småaxet är fuktigt med blomfjällen samlade. Det övre är ett torrt småax med utspärrade blomfjäll till följd av hygroskopiska rörelser.

gare två småax, som påvisats hos patienter, kunnat artbestämmas. I ett av dessa fall (hos en engelsk setter) kunde gräsfyndet identifieras till ängshavre (*Arrhenatherum pratense*). Provet består av ett ytterblomfjäll där borstets yttre del brutits av och den yttre delen av blomfjället trassats upp. Borstet har efter fixering i 70-procentig sprit kvar den hygroskopiska förmågan och spiralvrids vid uttorkning. I ett annat fall (hos en Hamiltonstövare) hittades ett ytterblomfjäll av lundelm (*Elymus caninus*). Fjället är väl bevarat med ett ca sju mm långt borst. Ett ca-sju mm långt tomfjäll, som hittades i vävnad hos en Schillerstövare, och en del av ett tomfjäll, ca fyra mm långt, som avlägsnades från ett område strax under en lumbarkota hos en stövare av blandras, har inte kunnat identifieras till art.



Figur 6. Två ytterblomfjäll från luddhavre (*Arrhenatherum pubescens*) som exempel på hygroskopisk rörelse. A. i blött tillstånd - borstet är uträtat. B. i torrt tillstånd - borstet är spiralvridet (småaxets håriga axel syns). Längd inklusive borst 18-20 mm.

Diskussion

Migration av småax med åtföljande infektioner är ett stort problem hos hundar i Nordamerika. I Sverige har sjukdomen uppmärksamats hos jakthundar framför allt på Gotland. De teorier som finns angående småaxens inträngande i kroppen och deras vandring i vävnad har i huvudsak baserats på antaganden (3, 4, 8,

11, 13). Några studier, som förklarar hur inte publicerade småaxassocierade drar till ca praktiserande USA (6). Om tail-småax greppet av te som utförde djurkliniker nadersperio

Olika gräs USA och Ca även att pr hos hund ski annan. I te stora småax förekomman batum), åter allt i öga, ör småaxen har rat huden. I rige är andra ax vanligare dras ner i luv öppen mun skulle sedan hålan och videt. En am tänker att lungan vanli ta kliniska s treras. En fi att passagen att en eventu

En annan diskuterats i att axet i der där kröset i tarmväggen lumbalområ

Migration lan ner länge brösthålan e pen går helle

Småax me ringar i Gotl kaliserade ti eller till flan sen. Den typ faktum att s förändrade o